

1. Homem, 70 anos, submetido à artroplastia de quadril sob anestesia geral. No intraoperatório há suspeita clínica de embolia pulmonar. Na capnometria, para corroborar o diagnóstico, o gradiente entre PaCO₂ e CO₂ expirado deve estar:
 - a) normal
 - b) diminuído
 - c) aumentado
 - d) negativo
2. Mulher, 38 anos, internada na UTI com choque de etiologia indefinida. Realizado cateterismo de artéria pulmonar obtendo os seguintes parâmetros: índice cardíaco (IC) = 5,2L.min.m⁻²; pressão de oclusão de artéria pulmonar (POAP) = 12mmHg; resistência vascular sistêmica indexada (RVSI) = 900 dyn.s.cm⁻⁵.m⁻²; saturação venosa mista de oxigênio (SvO₂) = 80%; Pode-se afirmar que o diagnóstico do choque desta paciente é:
 - a) cardiogênico
 - b) distributivo
 - c) hipovolêmico
 - d) obstrutivo
3. A lesão da via biliar durante a colecistectomia videolaparoscópica, ocorre comumente devido:
 - a) uso de ótica de 0°
 - b) cirurgião ter realizado menos de 20 operações
 - c) falta de tração do fundo vesicular
 - d) percepção errônea da anatomia no monitor
4. Mulher, 42 anos, com tosse seca e dor torácica. Radiografia (RX) de tórax: lesão arredondada, bem circunscrita, no mediastino anterior. Exames laboratoriais: anemia aplásica. A principal hipótese diagnóstica é:
 - a) cisto broncogênico
 - b) timoma
 - c) neuroblastoma
 - d) cisto pericárdico
5. Mulher, 57 anos, com dispepsia, mal-estar geral, perda de peso, com dois anos de evolução, mas com piora recente. É feito o diagnóstico de obstrução intestinal sendo submetida à cirurgia e encontrada intussuscepção a 40cm da válvula ileocecal. A etiologia mais provável do quadro e o tratamento mais adequado para esta paciente, respectivamente, são:
 - a) adenoma; ressecção e entero-entero anastomose
 - b) adenoma; ileocectomia
 - c) GIST; ileocectomia
 - d) leiomioma; ressecção e entero-entero anastomose
6. Homem, 55 anos, com sangramento anal, fezes afiladas e dor ao evacuar. Toque retal: lesão de 4 cm de diâmetro, iniciando-se na linha pectínea e ocupando metade da luz do reto. A colonoscopia confirma a lesão. Biópsia: carcinoma pouco diferenciado. O estadiamento não mostra doença em outros sítios. A conduta mais adequada para esse paciente é:
 - a) operação de *Miles*
 - b) quimioterapia paliativa
 - c) radioterapia como tratamento definitivo
 - d) radioterapia associada à quimioterapia pré-operatórias
7. Mulher, 65 anos, assintomática, com ultrassonografia (USG) da vesícula biliar que revela lesão polipoide no fundo da vesícula de 12mm. Diante disso, a conduta mais adequada é:
 - a) colecistectomia via laparotômica
 - b) colecistectomia videolaparoscópica
 - c) repetir exame de imagem em 6 meses
 - d) solicitar ultrassonografia endoscópica
8. A gastrite crônica atrófica está associada ao tumor neuroendócrino (TNE) do tipo:
 - a) esporádico II
 - b) carcinoide gástrico II
 - c) I
 - d) carcinoide gástrico associado à síndrome de Zollinger Ellison

9. Adolescente, 16 anos, apresenta contusão no flanco esquerdo após queda da escada. Exame físico: hipotenso, sudoreico e taquicárdico. Após a infusão de solução cristalóide e estabilização hemodinâmica, realiza exames laboratoriais: hematócrito (HTc)= 26%; RX de tórax com fratura do 11º arco costal, ausência de pneumotórax. Tomografia computadorizada (TC) de tórax e abdome: hematoma da loja renal esquerda sem extravasamento do contraste. A conduta melhor indicada é:
- drenagem da loja renal com dreno *pigtail*
 - laparotomia com nefrectomia
 - internação em unidade fechada, monitorização do hematócrito e TC de controle
 - videolaparoscopia com ressecção segmentar do rim
10. Homem, 67 anos, tabagista 50 maços/ano, hipertenso, diabético em insulino terapia e doença renal crônica estágio III,. Realiza endoscopia digestiva alta: lesão em antro, *Borrmann I*, de 1,3cm. Biópsia: adenocarcinoma gástrico. Ecoendoscopia da lesão: acometimento de mucosa e ausência de invasão linfovascular. A conduta mais adequada para esse paciente é:
- gastrectomia subtotal com linfadenectomia a D2 e reconstrução em *Y-Roux*
 - ressecção endoscópica da lesão
 - antrectomia com linfadenectomia a D1 e reconstrução à *Billroth II*
 - gastrectomia total com linfadenectomia a D2 e reconstrução à *Billroth II* associado à enteroanastomose à *Braun*
11. A complicação de cirurgia de hérnia inguinal, com dano neuronal, que indica reoperação, é:
- inclusão do nervo na sutura
 - termorradiação
 - tração
 - secção
12. Homem, 64 anos, com aneurisma de aorta abdominal infra-renal e indicação cirúrgica é submetido à correção por técnica endovascular. Evolui nas 72 horas subsequentes do pós-operatório com dor abdominal intensa, taquicardia, hipotensão e distensão abdominal. Pressão intrabdominal aferida= 32mmHg. TC de abdome e pelve: pneumoperitônio, líquido livre em cavidade e pneumatose intestinal. Submetido a laparotomia exploradora: peritonite fecal livre e perfuração de ângulo colônico esplênico. É realizada hemicolecomia esquerda e colostomia terminal. Durante ato operatório, paciente evolui com instabilidade hemodinâmica e necessidade de aminas vasoativas. Débito urinário total do paciente= 50mL. A conduta mais adequada para esse paciente, nesse momento, é o fechamento abdominal:
- primário pela técnica de separação anterior de componentes
 - primário associado a incisões de relaxamento
 - primário sem realização de peritoneostomia
 - temporário com peritoneostomia e reabordagem entre 48 e 72 horas
13. Homem, 68 anos, obeso, tabagista com passado de doença do refluxo, apresenta emagrecimento significativo nos últimos seis meses e disfagia. TC de abdome com contraste: afilamento acentuado em ponta de lápis do esôfago terminal. A hipótese diagnóstica mais provável é:
- estenose péptica do esôfago
 - adenocarcinoma do 1/3 distal do esôfago
 - acalasia
 - esôfago de *Barret*
14. Em relação ao tratamento das úlceras gástricas tipos II e III de *Johnson*, a conduta indicada é
- hemigastrectomia
 - vagotomia com antrectomia
 - vagotomia com piloroplastia
 - gastrectomia subtotal

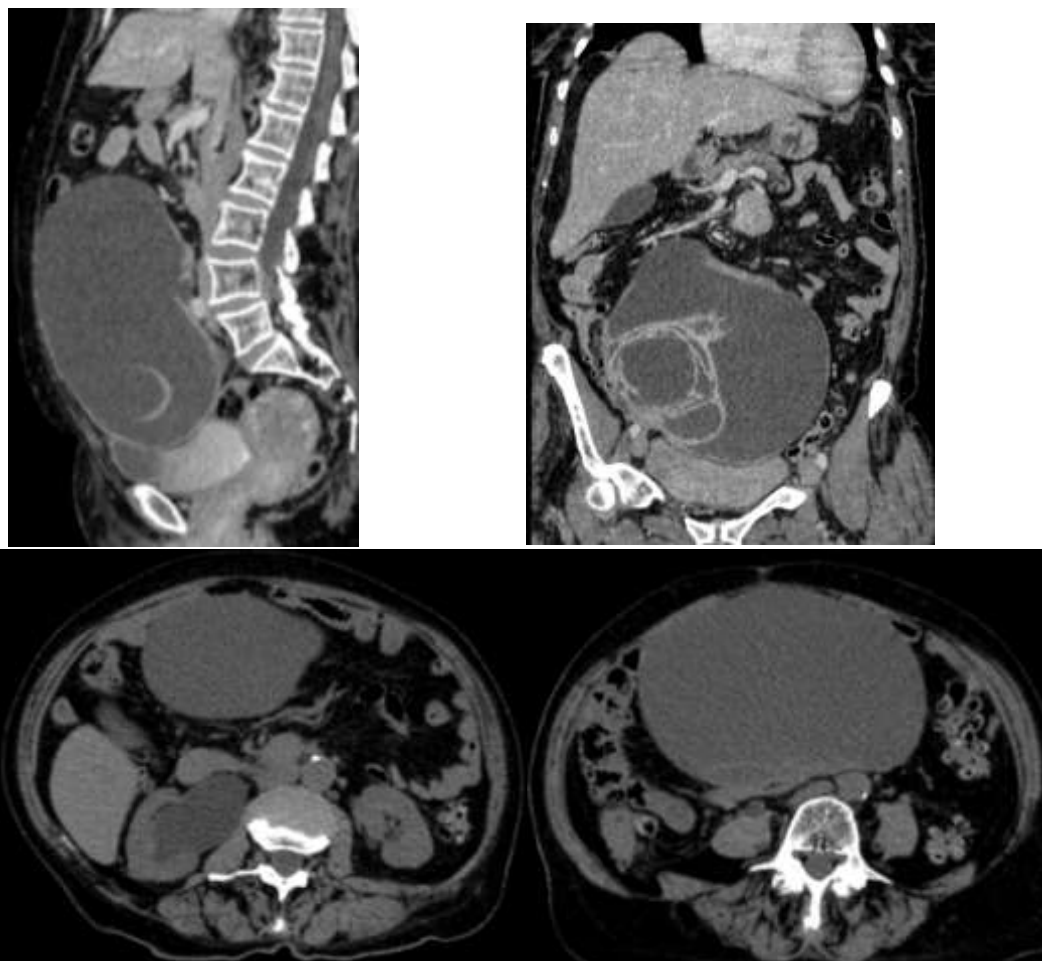
15. Mulher, 23 anos, realiza endoscopia digestiva alta (EDA) eletiva por sintomas dispépticos. Houve perfuração do esôfago diagnosticada no momento do exame, em altura de esôfago cervical. A esofagografia realizada em seguida, revela extravasamento de meio de contraste oral em toda a região cervical. A conduta mais adequada, neste momento, é:
- manutenção de dieta zero, início de antibioticoterapia empírica intravenosa e nutrição parenteral total, com nova esofagografia em sete dias
 - cervicotomia lateral esquerda, com identificação da perfuração, esofagectomia segmentar e anastomose primária esôfago-esofágica
 - nova EDA com passagem de prótese endoscópica
 - cervicotomia lateral esquerda, com identificação de perfuração e rafia primária
16. Mulher, 50 anos, com disfagia e emagrecimento. A esofagomanometria mostra aumento da pressão do esfíncter esofágico inferior com ausência de relaxamento à deglutição, contrações esofágicas ineficientes e pequena dilatação do esôfago. A conduta mais adequada, é:
- esofagocardioplastia
 - esofagotomia e válvula anti-refluxo do tipo parcial
 - esofagectomia com interposição de tubo gástrico
 - colocação de endoprótese
17. Além da história e do exame físico no pré-operatório, o exame complementar que indica risco intermediário ou alto demandando investigação mais detalhada é:
- dosagem de eletrólitos
 - radiografia de tórax
 - dosagem de creatinina
 - eletrocardiograma
18. Homem, 22 anos, é atendido na emergência com quadro clínico sugestivo de apendicite. Na videolaparoscopia para apendicectomia é encontrado apêndice normal à ectoscopia. A conduta mais adequada, nesse momento cirúrgico, é:
- encerrar a operação e manter antibioticoterapia por 10 dias
 - realizar a apendicectomia
 - lavar a cavidade e encerrar a operação
 - investigar a presença de diverticulite de Meckel
19. Recém nato, 15 dias, é levado à emergência por apresentar vômitos incoercíveis. Exame físico: distensão gástrica. A hipótese diagnóstica mais provável e a conduta mais adequada, respectivamente, são:
- gastroenterite; hidratação venosa
 - doença do refluxo; inibidores H2
 - estenose hipertrófica do piloro; pilorotomia
 - rotavírose; antibióticos venosos
20. Mulher, 28 anos, com história familiar de câncer gástrico hereditário, apresenta mutação genética na molécula *E-cadherina*. EDA: gastrite crônica com presença de *H. pylori*. A conduta mais adequada é:
- tratamento do *H. pylori*
 - gastrectomia total
 - tratamento do *H. pylori* e repetir EDA em seis meses
 - indicar a gastrectomia parcial com vagotomia troncular
21. Mulher, 58 anos, com aumento localizado do abdome. Relato de cesariana um ano antes. Exame físico: massa móvel, endurecida na parede abdominal em fossa ilíaca direita. TC de abdome: massa homogênea, isointensa em T1 originando-se nos tecidos moles. A hipótese diagnóstica mais provável é:
- tumor endometriótico
 - tumor lipomatoso
 - tumor desmóide
 - hérnia ventral

22. Homem, 30 anos, é atendido na emergência com história de queda a cavaleiro. Exame físico: volumoso hematoma na bolsa escrotal. Tendo-se em vista o diagnóstico mais provável, recomenda-se a realização de:
- cistostomia
 - cateterismo vesical de alívio
 - cateterismo vesical com sonda de demora
 - drenagem do hematoma da bolsa escrotal
23. Homem, 68 anos, com metástase hepática de um tumor neuroendócrino. A conduta terapêutica mais adequada em relação à menor morbidade é:
- ressecção da metástase
 - somatostatina VO
 - embolização arterial
 - hepatectomia segmentar
24. Homem, 66 anos, com diagnóstico de pancreatite crônica procura o médico para tratamento da dor. Já utilizou vários analgésicos sem melhora expressiva. TC de abdome: *Wirsung* com 8,5cm de diâmetro. A conduta mais adequada para este paciente é realizar:
- pancreatectomia quase total preservando a cabeça do pâncreas
 - pancreatojejunostomia laterolateral em *Y de Roux*
 - inserção de prótese no *Wirsung*
 - tratamento analgésico com opióide forte
25. Homem, 78 anos, submetido à gastrostomia há 10 dias, apresenta sinais de irritação peritoneal. Pode-se afirmar que a causa mais frequente para esse quadro, relacionada à gastrostomia é:
- peritonite primária
 - desposicionamento da gastrostomia e vazamento do conteúdo gástrico para a cavidade peritoneal
 - obstrução intestinal
 - pseudo obstrução intestinal
26. Mulher, 50 anos é submetida à laparotomia para miomectomia. Durante a cirurgia é encontrado pequeno tumor no jejuno médio com características macroscópicas de benignidade. A conduta mais adequada para esta paciente, durante a cirurgia, é:
- enterectomia de 10 cm de extensão e linfadenectomia
 - realizar a operação programada e investigar a doença
 - enterectomia segmentar e pesquisa de outros tumores
 - abortar a operação e investigar o tumor
27. Homem, 26 anos, com historia de atropelamento há seis meses chega a emergência taquipneico e com cornagem. Relata que ficou internado por 50 dias em CTI, em ventilação mecânica invasiva por 35 dias. A hipótese diagnostica mais provável e a conduta mais adequada, são:
- estenose de traqueia; dilatação da traqueia sob anestesia geral
 - fistula traqueo-esofagica;TC de tórax
 - pseudo tumor endobrônquico; fibrobroncoscopia com dilatação brônquica
 - tumor de mediastino anterior;TC de tórax
28. Mulher, 24 anos, apresenta hemoptise maciça. Relata inicio do quadro há três dias com hemoptoicos. Passado de tratamento para tuberculose há 6 anos. RX de tórax: lesão sugestiva de bola fúngica em lobo superior direito, sem outras lesões em parênquima pulmonar. O tipo de broncoscopia a ser realizada e o tratamento definitivo, respectivamente, são:
- rígida; lobectomia superior direita
 - fibroscópica; embolização de arteria bronquica
 - rígida; lavagem com soro gelado
 - fibroscópica; biopsia transbronquica

29. Durante a endarterectomia carotídea ou no trauma cervical, pode ser necessária uma maior exposição da artéria carótida interna. Para prover esta exposição, deve-se seccionar o:
- ventre posterior do músculo digástrico
 - músculo esternocleido posterior
 - ramo superficial do nervo hipoglosso
 - processo mastóide anterior
30. Homem, 65 anos, hipertensão arterial sistêmica (HAS) e dislipidemia, em uso de enalapril e atorvastatina é internado com quadro de abdome agudo, hipotensão arterial e anemia. Laparotomia exploradora: úlcera duodenal perfurada com peritonite e hemoperitônio. São feitas vagotomia e anastomose tipo Billroth I. Evolui favoravelmente, progredindo alimentação oral e andando com facilidade. Na segunda semana de internação, 3 horas após o almoço, subitamente apresenta tonteiras, confusão mental, palpitações e sudorese profusa. PA= 120/70 mmHg; FC= 110bpm SaTO₂ =95% em ar ambiente. O diagnóstico provável é:
- síndrome de *dumping*
 - hemorragia digestiva aguda
 - embolia pulmonar
 - infarto do miocárdio em parede inferior
31. Homem, 68 anos, com aneurisma roto de aorta abdominal infrarrenal, é submetido à correção cirúrgica de urgência, por laparotomia. Durante o procedimento, evidencia-se refluxo pobre pela artéria mesentérica inferior. A conduta mais adequada é:
- reimplante da artéria mesentérica inferior na prótese
 - ligadura da artéria mesentérica inferior
 - angioplastia perioperatória de artéria mesentérica inferior
 - confecção de ponte da artéria mesentérica superior para a inferior com safena
32. O tipo histológico mais comum dos cânceres de próstata, perfazendo 95% do total de tumores, é:
- adenocarcinoma
 - carcinoma neuroendócrino
 - carcinoma epidermóide
 - neoplasia intraepitelial
33. Mulher, 63 anos, diabética e hipertensa, com gangrena seca de 3º pododáctilo direito. Exame físico: pulsos femorais amplos, bilateralmente, poplíteos e distais ausentes. Arteriografia do membro inferior direito: oclusão de artéria femoral superficial na origem e reabitação em artéria pediosa. A cirurgia mais adequada, para esta paciente, é realizada por meio de ponte da artéria femoral comum para a artéria pediosa com:
- veia safena externa
 - veia safena interna
 - enxerto de *PTFE*
 - enxerto de *Dacron*
34. Pode-se afirmar, em relação aos processos fisiológicos do cólon, que:
- os ácidos graxos de cadeia curta são a principal fonte de nutrição do colonócito, sendo o butirato o mais importante deles
 - a remoção do cólon esquerdo causa mais diarreia do que a remoção do cólon direito
 - a massa fecal (cólon) contém cerca de 150mL de água/dia e o volume bacteriano representa 20% do volume das fezes
 - os plexos entéricos de *Meissner* e *Auerbach* fazem parte do sistema simpático
35. Sobre o prolapso total (procidência) do reto, pode-se afirmar que:
- neoplasias não estão relacionadas com a condição
 - não é recomendada a redução manual em mulheres
 - desordem psiquiátrica é a causa mais comum em homens jovens do que em mulheres
 - a incontinência fecal é a causa mais comum

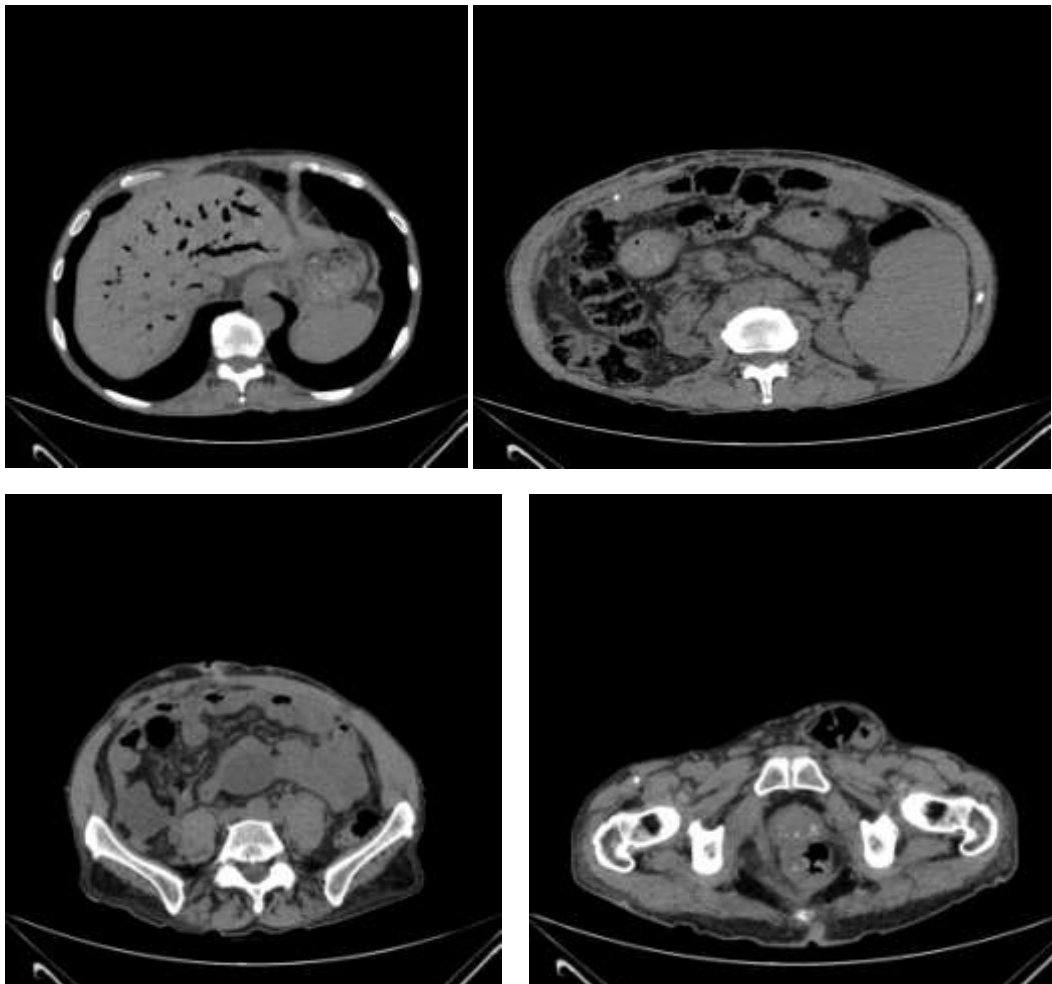
36. **Com relação à retocolite ulcerativa (RU) pode-se afirmar que:**
- uveíte e colangite supurativa aguda são eventos comuns à doença
 - pioderma gangrenoso e eritema polimorfo são manifestações extra-intestinais comuns da doença
 - espondilite anquilosante e pioderma gangrenoso podem estar relacionados à doença
 - o câncer é evento não esperado à RU, podendo surgir apenas após 20 anos de doença
37. **O protocolo de *Nigro* (tratamento preconizado para o carcinoma epidermoide de canal anal), de uso corrente, consiste em:**
- quimioterapia com 5-FU + mitomicina, seguida excisão do tumor
 - irradiação pélvica com 3000cGy, apenas
 - irradiação pélvica e inguinal com 3000cGy seguida de excisão do tumor
 - irradiação pélvica e inguinal com 3000cGy + quimioterapia com 5-FU e mitomicina
38. **Sobre a neoplasia intraepitelial anal (NIA), precursora do câncer anal podemos pode-se afirmar que:**
- necessita tratamento cirúrgico excisional radical e radioterapia adjuvante
 - não mantém qualquer relação com subtipos do papilomavirus humano
 - está associada ao HPV subtipo de alto risco
 - não responde ao tratamento com imiquimode
39. **Mulher, 35 anos, hígida, após acidente automobilístico é levada à emergência. Está lúcida, colaborativa. Submetida à TC de tórax e abdome: fratura dos últimos arcos costais à direita e lesão renal sugestiva de hematoma sem extravasamento do contraste. A conduta mais adequada para a paciente, nesse momento, é:**
- ressecção parcial da área lesada do rim
 - drenagem do hematoma por via percutânea
 - observação clínica
 - nefrectomia total
40. **Mulher, 28 anos, em preparado para cirurgia de diminuição de estômago, devido à obesidade mórbida. Em relação à EDA solicitada no pré-operatório, É CORRETO afirmar que:**
- existe boa correlação entre os achados do exame endoscópico e os achados do exame histopatológico nos casos de gastrite crônica
 - a gastrite tipo A é a forma mais comum de gastrite crônica
 - a gastrite tipo B está associada à anemia perniciososa
 - a presença de glândulas contendo células caliciformes na biópsia gástrica caracteriza metaplasia intestinal
41. **Sobre as neoplasias da tireoide, pode-se afirmar que:**
- a detecção de níveis séricos elevados de calcitonina é marcador de recidiva de carcinoma medular da tireoide
 - a punção aspirativa por agulha fina (PAAF) de tireóide permite a distinção entre adenoma e carcinoma folicular da tireóide
 - o carcinoma anaplásico da tireoide exhibe boa captação de iodo radioativo
 - o carcinoma papilífero cursa com supressão do TSH

42. Mulher, 84 anos, com aumento de volume abdominal. TC de abdome mostra que a lesão expansiva é:



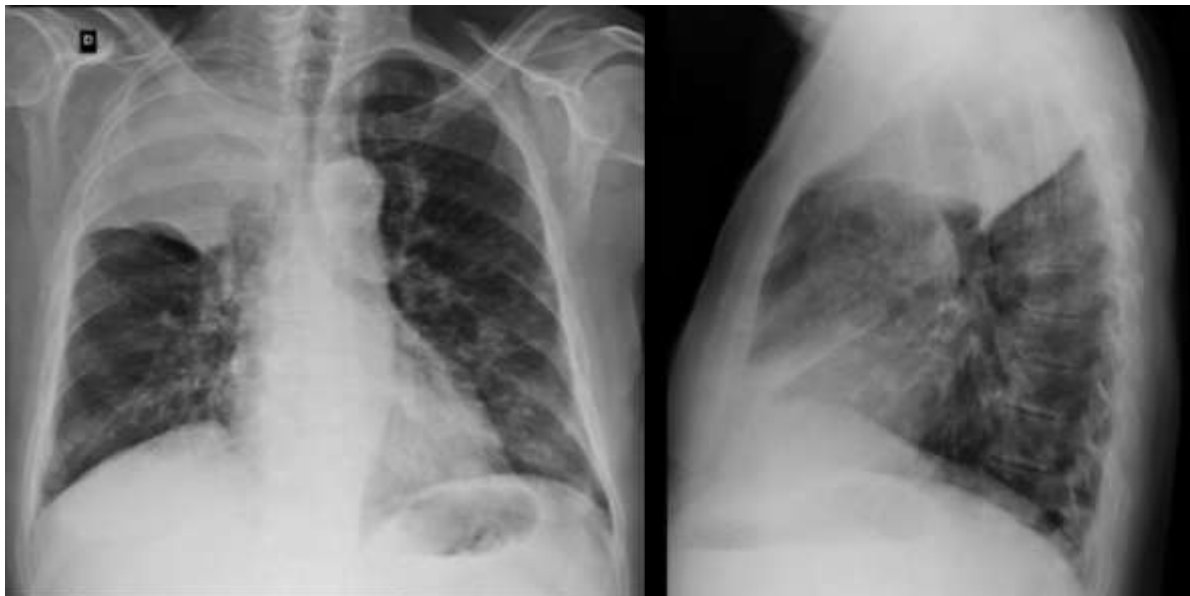- a) cística com componente sólido em seu assoalho, associada a hidronefrose à direita. O aspecto é sugestivo de tumor de bexiga
- b) sólida e possui calcificações, comprimindo a bexiga e associada a hidronefrose à esquerda. O aspecto é sugestivo de grande mioma calcificado
- c) cística com componente sólido mural e septações, associada a hidronefrose à direita. O aspecto é sugestivo de tumor de ovário
- d) sólida com conteúdo gorduroso, comprimindo a bexiga, associada a hidronefrose à esquerda. O aspecto é sugestivo de teratoma

43. Homem, 68 anos, dor abdominal. Refere ter realizado procedimento cirúrgico abdominal recente, tendo tido alta há dois dias. Considerando as imagens a seguir, a hipótese diagnóstica mais provável é:



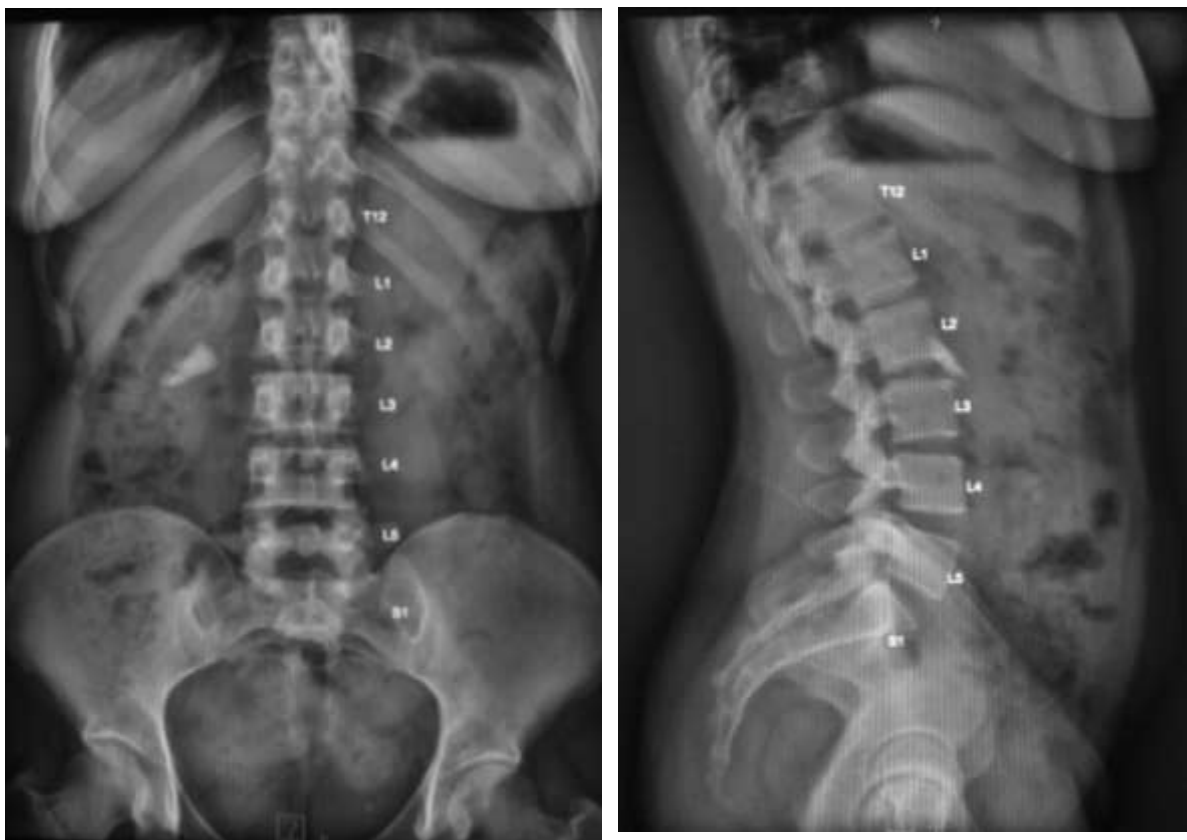
- a) fístula bileo-digestiva, líquido coletado na pelve e hérnia inguinal à esquerda
- b) pneumatose intestinal com gás no sistema porta e abscesso pélvico à direita
- c) dilatação de vias biliares com cálculo no colédoco distal e pancreatite
- d) distensão de alças ileais com líquido por hérnia inguinal encarcerada à direita

44. Homem, 80 anos, é internado com dor torácica. No RX de tórax pode-se afirmar que a imagem é compatível com:



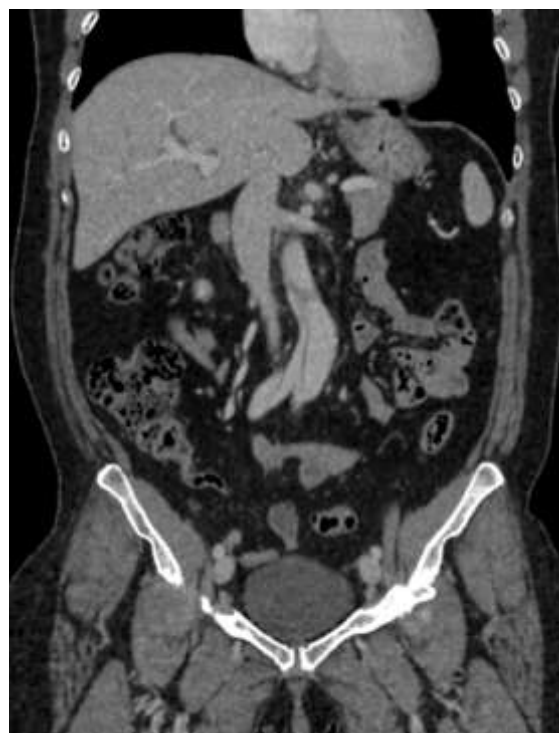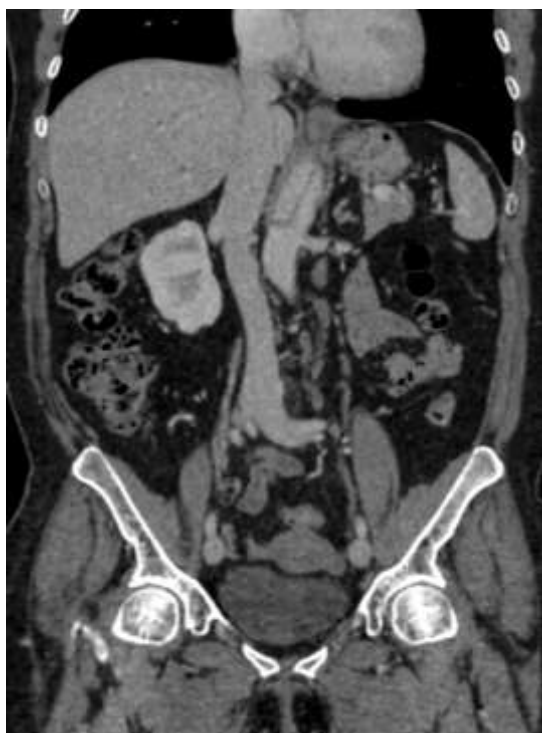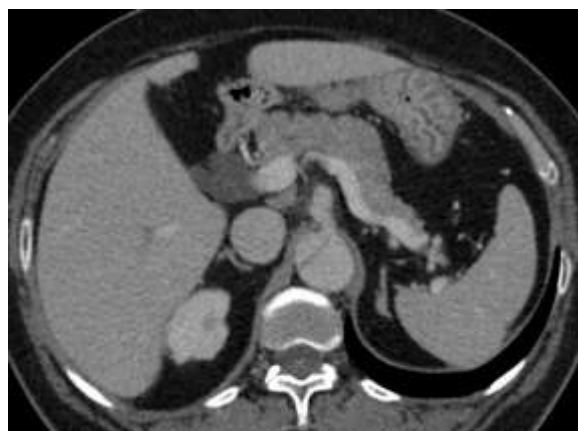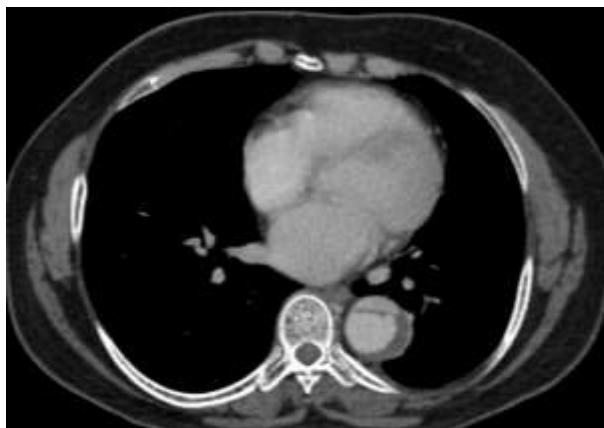- a) redução de volume e opacidade do lobo superior do pulmão direito, devendo corresponder a pneumotórax desse lobo
- b) redução de volume e retração cranial da cissura, com ressecção de arcos costais, devendo corresponder a pneumectomia
- c) opacidade do lobo superior do pulmão direito com abaulamento cisural, devendo corresponder a infecção por *Klebsiella*
- d) opacidade do lobo superior do pulmão direito com retração cranial irregular da cissura, devendo corresponder a tumor de pulmão

45. Mulher, 42 anos, apresenta dor abdominal e constipação intestinal há 4 dias. Exame físico: sem defesa peritoneal ou visceromegalias. RX de abdome em AP e perfil, a seguir. A impressão diagnóstica, mais provável, diante dessas imagens é:



- a) grande quantidade de resíduo fecal no colon com pequenos níveis hidroaéreos e uma concreção radiopaca compatível com cálculo na vesícula biliar
- b) grande quantidade de resíduo fecal no colon, sem níveis hidroaéreos e uma concreção radiopaca compatível com cálculo coraliforme no rim direito
- c) distensão de alças de jejuno e íleo sem níveis hidroaéreos e uma concreção radiopaca compatível com vesícula em porcelana
- d) distensão de alças de jejuno e íleo com níveis hidroaéreos e uma concreção radiopaca compatível com corpo estranho no colon ascendente

46. Mulher, 59 anos, chega a emergência com dor epigástrica, de início súbito, associada à palidez. Exame físico: não há sinais de defesa abdominal. A TC de abdome é compatível com a hipótese diagnóstica de:



- a) aneurisma dissecante de aorta abdominal englobando parte da aorta torácica e artérias ilíacas
- b) aumento de densidade da gordura peripancreática com líquido na fossa ilíaca esquerda
- c) aumento da densidade da gordura periapendicular com apagamento do contorno do psoas direito
- d) trombose da veia cava inferior com oclusão da porção intra-hepática e da veia renal esquerda

47. Homem, 27 anos, após acidente automobilístico com comprometimento da face inicia quadro de flashes luminosos e perda visual periférica, com piora progressiva, evoluindo em poucos dias com diminuição da visão central. Constata-se defeito pupilar aferente neste olho. A principal hipótese diagnóstica é:

- a) fístula carótido-cavernosa
- b) pseudotumor orbitário
- c) celulite orbitária
- d) descolamento de retina

48. Mulher, 39 anos, com cálculo ureteral de 4 mm em terço médio de ureter esquerdo e hidronefrose em acompanhamento ambulatorial. Apresenta febre, calafrios e leucocitose. A conduta mais adequada, nesse momento, é:

- a) ureterolitotripsia à esquerda com urgência
- b) litotripsia extracorpórea (LECO)
- c) nefrostomia percutânea à esquerda
- d) ureterostomia cutânea imediata

49. Mulher, 58 anos, com insuficiência renal crônica dialítica, necessita de intubação orotraqueal devido a edema pulmonar. Potássio (K^+) sérico mais recente: 6,5 mEq/L. Neste caso, o uso da succinilcolina:

- a) pode ser utilizado caso o eletrocardiograma (ECG) esteja normal
- b) deve ser utilizado para sequência rápida
- c) é contraindicado
- d) é seguro caso haja acidose

50. Queloides são cicatrizes que:

- a) são típicas de pacientes arianos, de fina espessura e não apresentam sintomas
- b) estão contidas pela incisão, são finas e podem ser prevenidas
- c) crescem dentro da incisão, regridem com o tempo e são fáceis de tratar
- d) crescem além das bordas da incisão e não regridem com o tempo